Tratamiento quirúrgico del fibroma nasofaríngeo

P Herman
S Hervé
F Portier
P Tran Ba Huy

Resumen. – El tratamiento del fibroma nasofaríngeo consiste principalmente en su exéresis quirúrgica en condiciones de seguridad óptimas gracias a la embolización preoperatoria, los progresos de la monitorización anestésica y la realización de autotransfusiones.
Esta cirugía tiene como objetivo curar al paciente evitando hasta las más mínimas secuelas (cicatriz antiestética, anquilosis mandibular, estenosis de las vías lagrimales, deformación facial, hipoestesia infraorbitaria, trastorno de la articulación dental e incluso secuelas neurológicas). Según la extensión del tumor, la mayoría de las situaciones se resuelven por vía transnasal (con guiado endoscópico) o por vía transfacial anterior. Excepcionalmente pueden indicarse la vía lateral transcigomática (en caso de gran extensión lateral) o las vías infratemporal o subfrontal (en caso de gran extensión intracraneal).
Actualmente, los controles postoperatorios se realizan con métodos por imágenes que permiten evaluar la calidad de la exéresis, detectar precozmente las eventuales recidivas y, en algunos casos, estudiar su evolución.

© 2002, Editions Scientifiques et Médicales Elsevier SAS, París. Todos los derechos reservados.

Palabras clave: fibroma nasofaríngeo, tratamiento quirúrgico, vía transfacial, evaluación radiológica postoperatoria.

Introducción

El tratamiento del fibroma nasofaríngeo (FNF) se basa principalmente en su exéresis quirúrgica. Antes de que empezaran a utilizarse la endoscopia, la fibroendoscopia y la tomografía computadorizada, este tumor se diagnosticaba en estadios avanzados, cuando la extensión ya era considerable y no se podía practicar una embolización. Por una vía de acceso transfacial sin conservación ósea, el cirujano trataba de arrancar o de disecar por digitoclasia, lo más rápidamente posible, el punto de implantación coanal del fibroma, mientras el ayudante procedía a un taponamiento intenso del espacio anatómico creado. La maniobra era muy hemorrágica en las formas racemosas, cuya inevitable fragmentación dejaba abiertos los lagos sanguíneos característicos de este angiofibroma. Al cabo de unos segundos el campo operatorio quedaba inundado de sangre. Si el paciente entraba súbitamente en insuficiencia cardíaca hipovolémica no quedaba otra posibilidad que aplicar mechas muy apretadas e interrumpir momentáneamente la operación. Al reanudar con prudencia la intervención tras un lapso de reposo se producía una nueva hemorragia que dificultaba la exposición de los restos tumorales encastrados en las hendiduras y las anfractuosidades de la base del cráneo. Por consiguiente, aunque el cirujano contara con sobrada experiencia, las recidivas eran frecuentes. En un artículo Cohen [7] describe tales escenas de la historia de la medicina.

Actualmente, el cuadro clínico se ha transformado en los países desarrollados, donde se puede establecer el diagnóstico en un estadio precoz. Gracias a los progresos de los métodos por imágenes se sistematizaron los modos de progresión y es posible establecer una cartografía muy precisa del tumor. Hoy en día, la exéresis se realiza en óptimas condiciones de seguridad gracias a la embolización preoperatoria, a los progresos de la monitorización anestésica y a las autotransfusiones que previenen cualquier riesgo de contaminación vírica. Los controles postoperatorios sistemáticos basados en los métodos por imágenes permiten evaluar la calidad de la exéresis, detectar precozmente las eventuales recidivas y, en algunos casos, evaluar su modo de evolución.

Gracias a los progresos técnicos, el equipo terapéutico ya no sólo tiene como objetivo la curación del paciente, sino que además debe evitar hasta las más mínimas secuelas (cicatriz antiestética, anquilosis mandibular, estenosis de las vías lagrimales, deformación facial, hipoestesia infraorbitaria, trastorno de la articulación dental, e incluso secuelas neurológicas). La vía de acceso quirúrgica de un FNF ha de responder a las siguientes exigencias:

— posibilitar una exposición lo más amplia posible de la base del cráneo y especialmente de la fosa infratemporal;

Philippe Herman : *Professeur, chef de service adjoint.*
Stéphane Hervé : *Assistant des Armées.*
Frédéric Portier : *Chef de clinique, assistant des Hôpitaux.*
Patrice Tran Ba Huy : *Professeur, chef de service.*
Chaire de clinique oto-rhino-laryngologique, hôpital Lariboisière - Fernand Widal, 2, rue Ambroise-Paré, 75475 Paris cedex 10, France.

— posibilitar un control eficaz de los pedículos nutricios, principalmente la arteria maxilar interna y sus ramas;

— de ser necesario, poder combinarla con una vía complementaria (neuroquirúrgica o cervical); evitar todo lo posible las secuelas estéticas y funcionales en un rostro en pleno crecimiento óseo.

Se describirán detalladamente las vías que parecen más adecuadas para resolver la mayoría de las situaciones, a saber, según la extensión tumoral: la *vía transnasal con guiado endoscópico* y la *vía transfacial anterior.* También deben conocerse las muy numerosas variantes o alternativas propuestas en las publicaciones, principalmente las vías laterales transcigomáticas. En algunos casos excepcionales (tumores con gran extensión intracraneal) se necesita utilizar una vía neuroquirúrgica (por lo general la infratemporal o la subfrontal).

Examen preoperatorio

RADIOLOGÍA

Para evaluar la extensión del tumor se utiliza sobre todo la tomografía computadorizada, preferentemente helicoidal, tras inyección rápida de medio de contraste *(figs. 1, 2, 3).* En las ventanas óseas pueden verse las modificaciones del hueso e incluso su invasión. En las ventanas parenquimatosas, los estudios con contraste practicados con los aparatos más modernos distinguen perfectamente la retención sinusal de las prolongaciones tumorales. La resonancia magnética aporta informaciones similares, pero tiene el inconveniente de no dibujar los contornos óseos. Sin embargo, brinda una indudable ayuda para evaluar los tumores que tienen una verdadera extensión endocraneal (especialmente en las extensiones anterocavernosas).

Para interpretar las imágenes radiográficas habrán de conocerse perfectamente las modalidades de extensión. A partir del agujero esfenopalatino, el tumor generalmente ocupa la fosa nasal y bloquea la coana. Puede progresar lateralmente *por delante de la apófisis pterigoides.* Entonces, prosigue su extensión por la fosa pterigopalatina *(fissura pterygopalatina),* ensanchándola, la fosa subtemporal *(fossa infratemporalis),* especialmente la región retromaxilocigomática, y luego la fosa temporal *(fossa temporalis)* hacia arriba o la región vestibular hacia abajo. Durante este proceso, en la parte alta de la fosa pterigopalatina también puede invadir la fisura orbitaria inferior o hendidura esfenomaxilar y, desde allí, el vértice orbitario, la fisura orbitaria superior o hendidura esfenoidal y, por último, el seno cavernoso (extensión anterior). La extensión medial se realiza hacia la fosa nasal, los senos etmoidales y, rara vez, hacia el techo de la fosa nasal, del etmoides o del esfenoides (jugum o planum sphenoidale por delante de la silla turca y el quiasma). Entonces puede extenderse a la fosa cerebral anterior, aunque es una modalidad poco frecuente.

Las extensiones *por detrás de la apófisis pterigoides* pueden revestir aspectos muy diversos.

Hacia atrás, el tumor generalmente erosiona el ala interna de la apófisis pterigoides, y a partir de allí, el piso del seno esfenoidal, en el que puede desarrollarse. Los actuales métodos de diagnóstico por imágenes pusieron de manifiesto un hecho esencial: el gran poder de erosión e invasión ósea de este tumor, que puede infiltrar el macizo óseo que forma la raíz de las apófisis pterigoides. A partir de allí infiltra el cuerpo del esfenoides hacia el clivus y la porción medial del seno cavernoso (invasión medial), o bien se propaga, ya sea hacia abajo, entre las dos alas pterigoideas (fosa pterigoides), llegando a veces hasta el espacio parafaríngeo, ya hacia fuera, a lo largo de los músculos pterigoideos (región pterigoidea). También puede invadir el espacio paratonsilosubtubárico y alcanzar los agujeros redondo y oval. De allí puede producirse una extensión a la cara inferoexterna del seno cavernoso (invasión lateral), en cuyo caso se observa un gran ensanchamiento del agujero oval que, obviamente, no se encuentra en las otras modalidades de extensión al seno cavernoso.

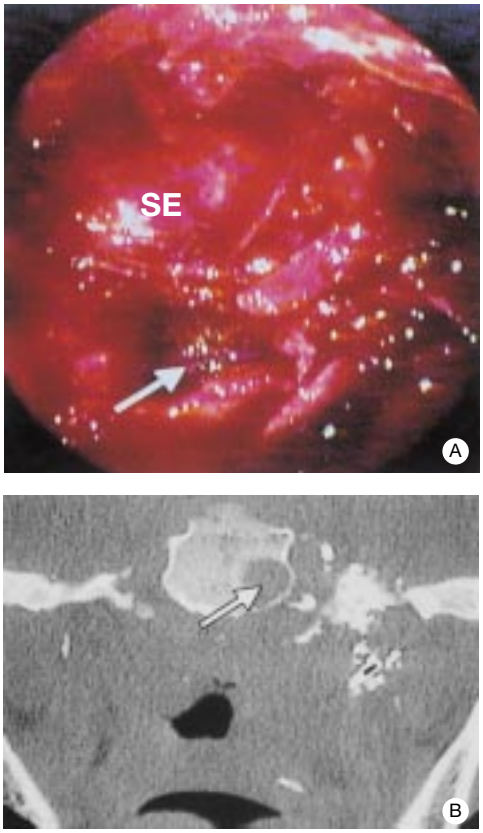

1 *Ilustración del desarrollo intraóseo del fibroma nasofaríngeo. Obsérvese la extensión del tumor al cuerpo del esfenoides, por debajo y detrás del seno esfenoidal (SE).*

Por el techo de la rinofaringe la extensión posteroinferior del tumor puede llegar hasta el agujero rasgado *(foramen lacerum).* Allí infiltra las inserciones tendinoligamentosas de la base del cráneo y entra en contacto con la carótida interna, a la que puede englobar e incluso infiltrar, extendiéndose incluso al seno cavernoso a través del conducto carotídeo (invasión inferior).

Como se ve, para leer las imágenes de tomografía computadorizada o de resonancia magnética es imprescindible proceder sistemáticamente, identificando la afectación eventual de las siguientes regiones: arcada coanal, fosa pterigopalatina, fisura orbitaria inferior, ápex orbitario, seno cavernoso (anterior), fosa infratemporal (regiones pterigoidea y retromaxilocigomática), fosa temporal, fosa pterigoidea, región paratonsilosubtubárica, agujeros oval y redondo, seno cavernoso (lateral), espacio parafaríngeo, seno esfenoidal, base de las apófisis pterigoides y clivus, seno cavernoso (medial), agujero rasgado, canal óptico y fosa anterior.

Habida cuenta del potencial de crecimiento del FNF y de los plazos necesarios para organizar la intervención, puede ser útil efectuar un nuevo examen tomográfico inmediatamente antes. Esto resulta particularmente interesante cuando se prevé una navegación guiada por ordenador.

EVALUACIÓN ANGIOGRÁFICA Y EMBOLIZACIÓN PREOPERATORIA

La embolización se practica de modo sistemático porque disminuye el sangrado en el transcurso de la operación y mejo-

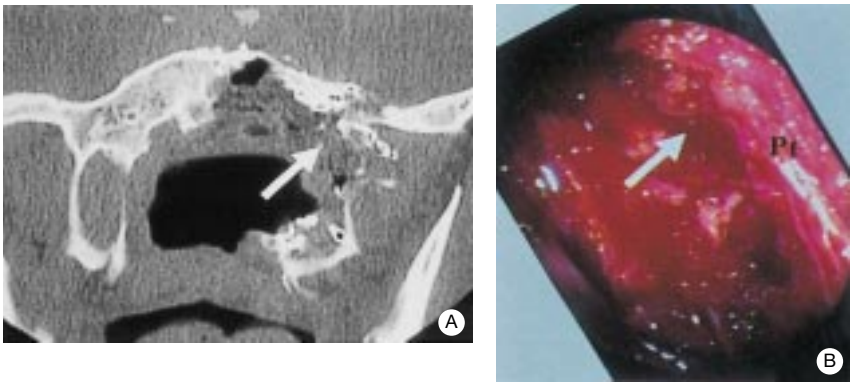

2 *Invasión del macizo pterigoideo.*
A. Después de erosionar el ala interna de la apófisis pterigoides, el fibroma nasofaríngeo puede destruir la raíz de estas apófisis hasta el suelo del nivel medio de la base del cráneo.
B. Imagen endoscópica que muestra la ventaja de las ópticas de visión oblicua. Cuando se opera por vía transnasal, estas ópticas permiten visualizar las prolongaciones tumorales.

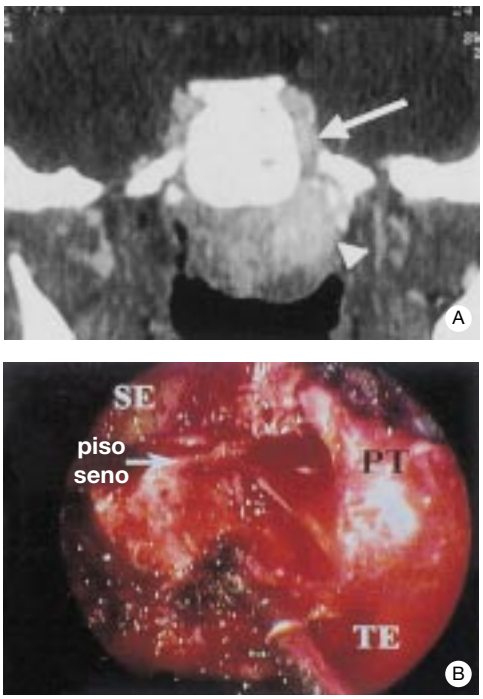

3 *Extensión al techo del cavum y al agujero rasgado.*
A. El fibroma nasofaríngeo (punta de flecha) puede desarrollarse hacia atrás, abajo o fuera del seno esfenoidal, hasta el agujero rasgado. Queda entonces perpendicular a la carótida interna en su punto de entrada en el seno cavernoso (flecha).
B. Imagen endoscópica de la región después de la exéresis. Bajo el seno esfenoidal (SE) está expuesta la cara inferior del esfenoides, detrás de las apófisis pterigoides (PT) y arriba de la trompa de Eustaquio (TE). Se ha coagulado la cara inferior del agujero rasgado (aspiración).

ra la exposición del tumor en el campo operatorio [13, 18]. Se recomienda realizarla entre 24 y 48 horas antes de la operación, con neuroleptoanalgesia y premedicación anestésica. Raras veces se necesita administrar anestesia general. Por lo general se utiliza una vía de acceso femoral. Se empieza por desvascularizar el territorio de la arteria facial (rama palatina ascendente) y de la arteria faríngea ascendente (rama anterior), inyectando partículas de polivinilo alcohol de 300 a 500 µm de diámetro. Luego se emboliza distalmente la arteria maxilar interna para desvascularizar el tumor por las ramas nutricias esfenopalatinas, suborbitaria, palatina descendente y alveoloantral. A menudo debe practicarse una embolización complementaria de las ramas de la carótida externa contralateral.

En las extensiones intraesfenoidales o intracraneales ya casi nunca se interrumpe preoperatoriamente el flujo proveniente de las ramas de la carótida interna, porque el pinzamiento temporal y la técnica de punción directa in situ suponen ciertos riesgos, bajos, pero inaceptables.

Anestesia

Esquemáticamente, la anestesia de un FNF plantea dos problemas esenciales: la *estrategia transfusional* para una intervención potencialmente muy hemorrágica y las eventuales *anestesias iterativas en el adolescente.* Para limitar el número de estas últimas la arteriografía y la embolización se practican con sedación y en el mismo tiempo y al final de la operación se colocan mechas resorbibles.

La anestesia propiamente dicha no plantea problemas particulares. La intubación se realiza con una sonda preformada oral cuya curvatura permite fijarla al mentón. Se coloca un taponamiento en la orofaringe para prevenir la inundación de las vías aéreas, pero dejando el cavum accesible al dedo del cirujano. Las vías de acceso venosas deben tener un calibre suficiente. La presión arterial se controla por catéter.

Instalación del paciente

Se instala al paciente en decúbito dorsal, con una anteflexión cervical de 30° si está previsto intervenir por vía transnasal. En cambio, para las vías transfaciales no se utiliza la anteflexión, que resultaría incómoda, sino una deflexión cervical, para que el cirujano pueda seguir el piso de la órbita por debajo. Se desinfecta la cara, que queda expuesta al disponer los campos operatorios de modo que el cirujano tenga acceso a la cavidad bucal, y eventualmente a la región subdigástrica. Si se asocia un tiempo neuroquirúrgico debe prepararse el acceso coronal rasurando el cuero cabelludo inmediatamente antes de la operación.

Es muy importante *proteger los ojos* (instilar colirio y ocluir los párpados).

El cirujano se sitúa a la derecha del paciente, frente a la consola de videocirugía.

Vías de acceso

No hay consenso en cuanto a la elección de las vías quirúrgicas. Existen en gran número, porque los tumores son polimorfos y resulta difícil efectuar un tratamiento radical. Es indudable que la experiencia del cirujano es tan decisiva como la elección de la vía de acceso. A continuación los autores exponen su concepción del problema.

Esquemáticamente, los fibromas sin extensión intracraneal ni a la fosa infratemporal pueden extirparse por vía endonasal con guiado endoscópico. Las vegetaciones tumorales situadas en el seno esfenoidal, en el cuerpo esfenoidal, mediocavernosos, o en el techo del cavum, pueden visualizarse perfectamente y extirparse por dicha vía. Con una óptica con visión lateral también se pueden controlar las extensiones paratubáricas. En cambio, cuando existe una extensión lateral por delante de la apófisis pterigoides, más allá de la fosa pterigopalatina (fosa infratemporal, región retromaxilocigomática, región vestibular), la vía transnasal exclusiva no resulta adecuada. En tales casos se indica un acceso transfacial, que los autores practican mediante *degloving*. Si, como ocurre excepcionalmente, el tumor se extiende a la fosa temporal hacia arriba y fuera, ya no conviene utilizar la vía anterior, sino una vía lateral.

Se puede llegar hasta las extensiones al ápex orbitario por vía anterior, es decir, por un acceso transfacial, que en algunos casos sirve para extirpar una eventual vegetación anterocavernosa.

Las extensiones laterocavernosas pueden requerir un acceso subtemporal.

Por último, las excepcionales extensiones a la fosa anterior, si son grandes, justifican que se utilice una vía transbasal o subfacial, sabiendo que el FNF tiene un desarrollo esencialmente extradural, de modo que en las formas moderadas es posible desenclavarlo y despegarlo de la meninge sin necesidad de practicar una craneotomía.

Algunas formas intracraneales (invasión masiva anterocavernosa o inferocavernosa con formación de una vaina en torno a la carótida interna, extensión al conducto óptico) pueden considerarse inextirpables, a menos que se efectúe una operación muy mutilante. Algunos autores preconizan la radioterapia externa [11, 20, 25], que posibilita un control local pero puede crear problemas de crecimiento, de insuficiencia hipofisaria, y aun de transformación maligna [8, 17].

A continuación se describirán sucesivamente la vía transnasal, la vía transfacial y, más sucintamente, las otras vías de acceso.

VÍA TRANSNASAL CON GUIADO ENDOSCÓPICO

Se necesita contar con el instrumental básico para cirugía de los senos con guiado endoscópico: óptica rígida de 4 mm con visión recta u oblicua (30°), cámara de vídeo de alta sensibilidad, funda de irrigación, fuente de luz fría (xenón), juego de pinzas Blakesley, tijeras de endoscopia, cucharillas rectas y curvas. También resulta útil un escoplo recto, o incluso curvo, y una pinza de Kérisson.

Es imprescindible disponer del material de coagulación: pinza bipolar de laparoscopia modificada y electrodo monopolar recubierto.

A menudo se necesita un motor: pieza de mano con irrigador adaptado a las fresas de 11 cm de largo. Por el momento, los instrumentos de tipo *shaver* no resultan adecuados porque deslizan sobre estos tumores particularmente fibrosos.

El sangrado peroperatorio se reduce gracias a la embolización preoperatoria, la retracción de la mucosa y los reiterados taponamientos con mechas embebidas en adrenalina al 1/1 000. Como en cualquier intervención sinusal con guiado endoscópico, debe controlarse una eventual hipotensión.

Dado que el fibroma crece en un espacio estrecho (la fosa nasal), es imprescindible evitar que se fragmente y desencadene una hemorragia. Basta que el tumor sea un poco voluminoso para que la exéresis deba empezar por una turbinectomía inferior, e incluso media, que exponga bien la coana, el agujero esfenopalatino y el receso esfenoetmoidal. Se emprende entonces la disección tumoral, desplazando el tumor de adelante atrás, realizando (si fuera necesario) una meatotomía mediana y coagulando el pedículo esfenopalatino. A menudo éste no puede individualizarse claramente como consecuencia de las modificaciones producidas por el tumor y de los efectos de la embolización (arteria esfenopalatina totalmente exangüe). Si el tumor se prolonga hacia la fosa pterigopalatina, puesto que en este estadio resulta difícil acceder a ella, se extirpa lo esencial de la masa tumoral y luego se vuelve a controlar la exéresis.

Se ha de observar si el tumor tiene una amplia implantación en la arcada coanal, e incluso en el vómer. De ser así, se reseca la parte posterior del tabique y el vómer. Esta resección no tiene consecuencias funcionales y permite desplazar el tumor sobre su inserción posterior (techo del cavum y piso del seno esfenoidal) y sobre su inserción lateral (ala interna de la apófisis pterigoides). La invasión del seno esfenoidal no se produce por el ostium sino por el conducto pterigoideo, es decir, por el piso del seno esfenoidal [16]. Para desenclavar el tumor se ha de practicar una esfenotomía que descienda hasta el piso del seno. Por otra parte, si el seno está muy neumatizado, la esfenotomía tiene la ventaja de precisar la situación de la carótida interna en el seno, e incluso, a veces, la altura de su porción horizontal intrapetrosa, lo que resulta extremadamente útil cuando el tumor se extiende al agujero rasgado o a la región paratonsilosubtubárica. Según el ancho del etmoides posterior y del receso esfenoetmoidal, en este estadio puede convenir realizar una etmoidectomía posterior. Ésta tiene la ventaja de exponer (y, por lo tanto, situar) la pared interna de la órbita, que se encuentra hacia atrás, en el mismo plano parasagital que la pared interna del seno cavernoso. Además, si el receso esfenoetmoidal es estrecho, la etmoidectomía posterior expone satisfactoriamente la pared anterior del esfenoides. Entonces se desciende el tumor, separándolo luego de la apófisis pterigoides. En el mismo tiempo se podrá acceder a una eventual extensión a la raíz de las apófisis pterigoides, detrás de las mismas o en el cuerpo del esfenoides. Se vuelca el tumor de arriba abajo en el cavum y se termina la exéresis seccionando la mucosa rinofaríngea adherente al tumor. Cuando se trata de un tumor voluminoso, este tiempo se realiza más fácilmente por vía endobucal, retrayendo el velo y extrayendo el tumor por vía bucal.

Sigue el control de la exéresis. Es imprescindible controlar cada una de las regiones anatómicas anteriormente localizadas en las imágenes al elaborar la planificación operatoria (extensiones intraóseas o a los tejidos blandos). Este tiempo resulta especialmente fructífero por detrás de las apófisis pterigoides para detectar eventuales restos, a menudo intraóseos, sobre todo en el cuerpo del esfenoides o en la raíz de las apófisis pterigoides.

La extensión a la fosa pterigopalatina plantea un problema particular cuando el tumor sólo ha producido leves modificaciones en el esqueleto, ya que la prolongación tumoral queda oculta por la apófisis vertical del palatino. Después de realizar una amplia meatotomía mediana se extirpa la apófisis vertical del palatino y la pared posterior del seno maxilar. Esta maniobra se practica con escoplo y un osteótomo curvo que se introduce por la fosa nasal homo o contralateral. Se levanta el fragmento óseo con una cucharilla y se puede visualizar la prolongación tumoral, que debe separarse cuidadosamente del nervio infraorbitario a su salida del agujero redondo, inmediatamente antes de su penetración en el canal. La maniobra puede resultar mucho más difícil si sangra la terminación de la arteria maxilar interna, insuficientemente bloqueada por la embolización, o si además existe una invasión del ápex orbitario por la fisura orbitaria inferior, ya que el nervio queda verdaderamente recubierto por el tumor. En tales casos, la vía transfacial permite abrir una ventana posterior más externa a fin de poder extraer el tumor de arriba abajo y de fuera adentro.

La extensión a la fosa pterigoidea se produce después de que el tumor ha destruido la parte alta del ala interna de la apófisis pterigoides. Entonces se introduce entre ambas alas,

ocupando a veces toda su altura. Para extirpar esta prolongación se ha de fresar el macizo pterigoideo o al menos el ala interna que forma la pared lateral de la coana.

La extensión a los tejidos blandos del cavum es difícil de visualizar durante la operación, de modo que el cirujano debe decidirse a practicar la exéresis de las zonas que han retenido el medio de contraste en la tomografía computadorizada. Esto puede llevar a esqueletizar el techo del cavum por debajo del seno esfenoidal, llegando en ocasiones hasta el clivus. Lateralmente, la exéresis puede llevar al agujero rasgado, cuyo orificio inferior está constituido por inserciones fibrosas.

Cuando cesa la hemorragia en la cavidad operatoria se sabe que se ha extirpado todo el tumor. Incluso las ramas de la carótida interna se contraen fácilmente. Sólo los vasos tumorales permanecen abiertos, mantienen el sangrado, e incluso pueden desencadenar una epistaxis cataclísmica durante el postoperatorio.

La cavidad operatoria se tapiza con mechas resorbibles (tipo celulosa oxidizada) para evitar una nueva anestesia.

Uno o dos días después de la operación se realiza un control tomográfico con contraste. Si resulta normal, se puede dar el alta al paciente al quinto día y durante algunas semanas debe volver al servicio para las curaciones de la cavidad.

En cambio, hasta la mínima retención de contraste sospechosa obliga a revisar la cavidad operatoria 48 horas después con anestesia general.

VÍA TRANSFACIAL POR *DEGLOVING*

La vía de acceso debe proveer una exposición amplia y adecuada, con un mínimo perjuicio estético. Pueden practicarse incisiones de dos tipos: la paralateronasal y el *degloving*. La última tiene la ventaja de evitar por completo las cicatrices cutáneas, ofreciendo al mismo tiempo una exposición suficiente en la mayoría de los casos [5, 12, 24]. Asocia un acceso vestibular bilateral y un despegamiento de la pirámide nasal de tipo rinoplastia *(fig. 4)*.

Después de infiltrar el surco vestibular y los tejidos subcutáneos de la pirámide nasal se practica una incisión mucosa bivestibular que deja al descubierto los orificios piriformes, la espina nasal y la cara anterior de los senos maxilares. Dicha incisión se junta con las dos incisiones vestibulares elipsoides (interseptocolumelar por dentro e intercartilaginosa por fuera), que llegan por abajo al orificio piriforme y la espina nasal despejados por vía sublabial. Para evitar la estenosis secundaria, la incisión vestibular tiene forma de anillo, mientras que la incisión intercartilaginosa se continúa, por detrás, hacia el piso de la fosa nasal y luego se dirige hacia delante, en un plano parasagital, hacia la espina nasal.

Después se despega el colgajo musculocutáneo yugal a nivel subperióstico para exponer la cara anterior del seno maxilar y los huesos propios de la nariz del lado de la lesión. Por fuera se despeja el macizo malar y la parte más externa de la pared posteroexterna del seno, desplazando con prudencia los tejidos blandos para evitar que la bola adiposa de Bichat sobresalga en el campo operatorio y disminuya la visibilidad. Arriba se expone el reborde orbitario inferior a ambos lados del nervio infraorbitario, cuya emergencia se despeja cuidadosamente para evitar cualquier tracción. En la parte interna del piso orbitario, el despegamiento se detiene en el canal lagrimal. Abajo y adentro se despeja el borde externo del orificio piriforme de arriba abajo, hasta el piso de las fosas nasales. Se desinserta la lámina mucoperióstica intersinusonasal con la inserción del cornete inferior y se desplaza hacia dentro hacia la fosa nasal.

Desde que se utiliza el endoscopio para completar la exéresis, se realiza una ventana ósea más pequeña *(fig. 5)* para reducir las secuelas. Antes, para obtener una exposición lo más amplia posible era imprescindible abrir una ventana frontonasoorbitomaxilar con sección de la vía lagrimal y neurólisis del nervio infraorbitario. Ello exponía a una estenosis secundaria de las vías lagrimales, a disestesias prolongadas en el territorio del nervio infraorbitario y a trastornos del crecimiento del macizo facial.

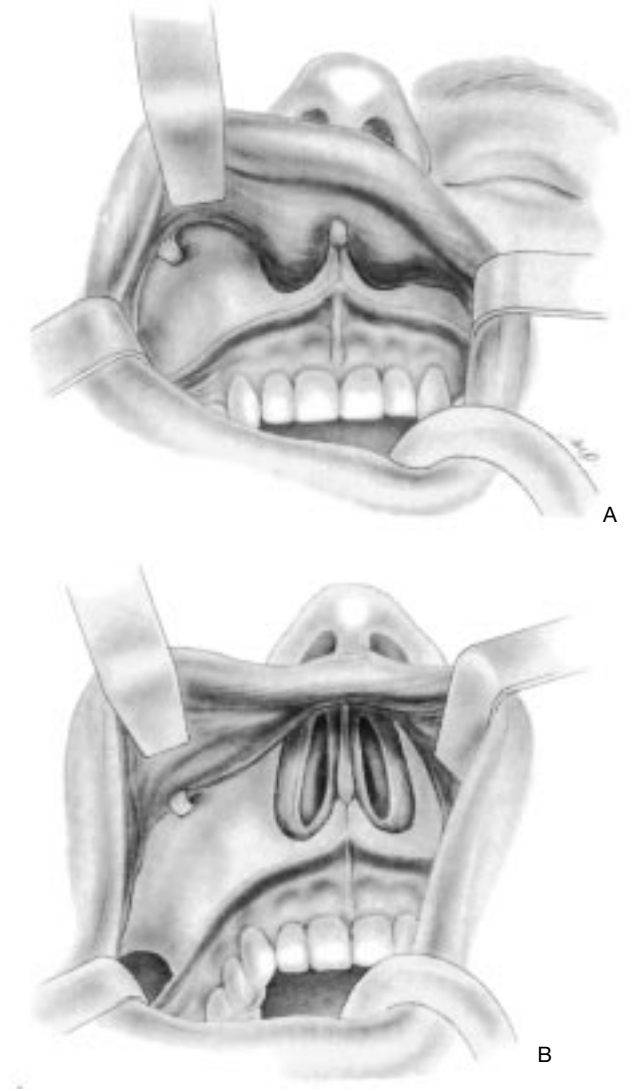

4 *Acceso de tipo «degloving».*
A. Incisión bivestibular. Se expone la cara anterior de los maxilares hasta la emergencia del nervio infraorbitario.
B. Se hace una incisión transfixiante interseptocolumelar e intertriangulo-alar y se desplazan hacia arriba los tejidos blandos de la pirámide nasal. Luego se realiza la ventana ósea.

Gracias a la ventana ósea transfacial se debe poder exponer la parte más externa de la fosa infratemporal y controlar eficazmente la arteria maxilar interna. Al final de la intervención se vuelve a poner en su sitio para prevenir una asimetría del crecimiento vertical del maxilar e incluso una retracción de los tejidos blandos. Se desaconsejan, pues, las tradicionales vías de acceso sin conservación ósea (tipo Rouge-Denker), que por otra parte ofrecen una exposición muy insuficiente.

El trazado de la ventana pasa por delante del surco lagrimal. Por lo tanto, la vía lagrimal no se moviliza, aunque se secciona francamente su conducto óseo por encima del cornete inferior. Con la fresa de Lindemann se practica una osteotomía horizontal bajo el reborde orbitario rodeando el orificio del nervio infraorbitario y pasando bien por debajo del nivel

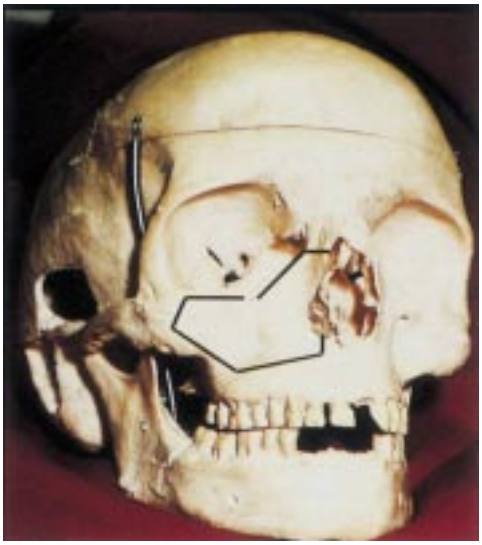

5 *Trazado de la ventana ósea (vía transfacial). Se preserva el pilar canino, aun cuando el gran desarrollo lateral del tumor obligue a practicar una resección complementaria de la pared posterior del seno maxilar.*

del canto interno, inmediatamente por delante del conducto lagrimal, para seguir por dentro hacia el hueso propio de la nariz. Por fuera se dirige hacia el cuerpo del malar y se vuelve oblicua hacia abajo y afuera, formando una osteotomía oblicua. Por abajo, la osteotomía vuelve a ser horizontal en la cara anterior del seno maxilar y se junta con la porción inferoexterna del orificio piriforme. En los niños es imprescindible respetar los núcleos dentarios y el ápex del canino.

Antes de movilizar el fragmento óseo se realizan agujeros transfixiantes pares a ambos lados del trazado, con vistas a una contención con hilo al final de la intervención. El fragmento óseo facial se moviliza después de haber practicado dos osteotomías horizontales del tabique intersinusonasal con escoplo recto, a la altura del piso de la fosa nasal y por encima del cornete inferior, respectivamente. Se fractura el tabique intersinusonasal y se retira la pieza ósea.

Luego se incide verticalmente, a lo largo del orificio piriforme, la lámina mucoperióstica intersinusonasal, previamente despegada de la pared externa de la fosa nasal, y se desplaza contra el tabique el colgajo anterior, que servirá para cubrir rápidamente la pieza ósea devuelta a su sitio.

Se reseca el tabique intersinusonasal hasta la fisura pterigopalatina, con el cornete inferior, respetando hacia arriba y adelante la mucosa del conducto lagrimal. El tumor queda ampliamente expuesto. Según la extensión de la fosa infratemporal, por lo general se necesita resecar la pared posterior del seno, e incluso la pared posteroexterna del maxilar superior y la parte inferior del contrafuerte malar para exponer de modo suficientemente amplio la fosa infratemporal. Entonces pueden exponerse los vasos, los nervios y la grasa de la fosa infratemporal. Con un disector se desplaza la porción más externa del tumor de afuera adentro. Se puede pinzar y seccionar la arteria maxilar interna. Teniendo cuidado de no fragmentarla, se moviliza de afuera adentro toda la prolongación tumoral situada en la fosa infratemporal hasta la fosa nasal, exponiendo así la cara anterior de las apófisis pterigoides.

En este tiempo operatorio debe extraerse de atrás adelante una eventual prolongación orbitaria por la fisura orbitaria inferior, tomando la precaución de bajarla respecto del nervio infraorbitario, en torno al cual se enrolla.

Si existe una invasión de la fosa pterigoidea es necesario fresar las alas hasta las raíces. Durante este fresado deben tomarse en cuenta dos referencias: primero, el techo de la arcada coanal, ya que se puede proseguir el fresado hasta esta altura sin riesgo; luego, el punto de salida del nervio infraorbitario por el agujero redondo, cuya altura es una indicación del piso de la fosa media.

Por detrás de las apófisis pterigoides, el agujero oval se encuentra en el eje de la raíz del ala externa. La proximidad del nervio maxilar inferior es anunciada por las contracciones de los músculos masticatorios desencadenadas por la coagulación. El desplazamiento (e incluso la resección) del músculo pterigoideo lateral descubre el III ventrículo y la arteria meníngea media, situada inmediatamente detrás del nervio.

Por lo general, una eventual prolongación paratubaria situada inmediatamente por dentro y abajo se moviliza fácilmente, descendiéndola, hacia el cavum. El final de la exéresis es igual al descrito anteriormente a propósito de la técnica endoscópica. Según los datos tomográficos, la exéresis continúa hacia el techo del cavum, o incluso lateralmente, hacia el agujero rasgado, y en caso de necesidad abarca también la parte posterior del vómer y la cara anterior del esfenoides. El último tiempo de la exéresis consiste en seccionar las últimas inserciones mucosas en el cavum. Si la masa tumoral es voluminosa, el cirujano introduce un dedo en el cavum por vía endobucal o retira el tumor por la orofaringe mediante la retracción del velo.

Después de este tiempo «macroscópico» de exéresis se recomienda inspeccionar la cavidad operatoria con una óptica de aumento, controlando metódicamente cada una de las regiones anatómicas afectadas por el proceso tumoral inicial.

Teóricamente, examinando la pieza quirúrgica se puede saber si el FNF presenta zonas cruentas que indicarían un arrancamiento de una prolongación tumoral. Sin embargo, en última instancia, la mejor garantía de una exéresis completa es la experiencia del cirujano. Por el momento, la navegación asistida por ordenador no garantiza que la exéresis haya sido completa, ya que se toman como referencia las imágenes preoperatorias. Si antes del cierre se pudiera efectuar un nuevo estudio por imágenes, prestaría una gran ayuda. Esta limitación se compensa parcialmente gracias a la posibilidad de realizar una tomografía postoperatoria precoz y, en caso de necesidad, reintervenir por vía endoscópica en una cavidad operatoria aún poco modificada por los procesos cicatrizales.

Toda hemorragia prolongada debe llevar a sospechar la persistencia de un resto tumoral y a realizar una nueva exploración. Luego se tapizan las paredes de la cavidad operatoria con material resorbible (si fueran mechas comunes, al retirarlas se causaría un traumatismo doloroso y hasta se correría el riesgo de desplazar la ventana ósea).

Se procede luego a la minuciosa osteosíntesis del fragmento óseo, utilizando de preferencia suturas de resorción lenta para no dificultar el posterior control radiológico. Por último, se vuelve a fijar la cincha muscular peribucal a la espina nasal y se suturan las incisiones vestibulares nasales y bucales.

Curaciones postoperatorias

Durante varias semanas deben practicarse lavados de las fosas nasales para limitar la formación de costras.

OTRAS VÍAS DE ACCESO

■ *Vías anteriores transmaxilares*

Vía de Rouge-Denker [2]

Esta vía vestibular transantronasal comprende una incisión de tipo Caldwell-Luc que llega 2 cm más allá de la línea media. Después de legrar el periostio se trepana la pared anterior del seno maxilar, se reseca el tabique intersinusonasal y se moviliza el tabique nasal. Se trepana la pared poste-

rior del seno y se accede a la parte interna de la fosa infratemporal. Comparada con la exposición que se obtiene mediante *degloving*, la que brinda esta vía es exigua.

Vía transmaxilonasal bilateral por osteotomía de Le Fort I

Después de practicar una incisión vestibular bilateral, legrar la mucosa del piso de las fosas nasales y desinsertar el tabique, se procede a la osteotomía bilateral, que permite descender el macizo maxilopalatino [19]. Esta vía es interesante porque no deja secuelas estéticas, pero tampoco da acceso a la parte superior, posterior y externa de la fosa infratemporal. Además, el acceso posterior es dificultoso porque el macizo tiende a girar hacia abajo alrededor de una bisagra posterior.

■ *Vías de acceso transmandibulares*

Vía de Dingman y Conley [10]

Por una incisión arciforme que se extiende desde la punta de la apófisis mastoides hasta la sínfisis mentoniana se realiza una osteotomía horizontal baja de la rama ascendente de la mandíbula. El acceso a la región retromaxilomalar y a la región pterigoidea es satisfactorio, pero no así el acceso a la región pterigopalatina. Además, esta incisión supone la sección del nervio alveolar inferior.

Vía descrita por Legent et al [15]

Mediante una incisión preauricular prolongada en la región cervical se realiza una osteotomía mandibular alta por encima de la espina de Spix, que respeta los nervios dental inferior y lingual. El principal inconveniente de esta vía radica en la dificultad para acceder a la parte alta de la fosa pterigomaxilar y de la región retromaxilomalar.

Vía de Biller o vía cervicotransoral con mandibulotomía mediana [3]

Ofrece un acceso anteroinferior a la fosa infratemporal. La operación progresa a lo largo del pterigoideo medial. La incisión cervical va desde el vértice de la apófisis mastoides hasta el borde lateral del cuerpo del hioides y asciende por delante de la sínfisis mentoniana, con sección del labio inferior. Se disecan y localizan los grandes vasos del cuello. Después de realizar la osteotomía mandibular e incidir la mucosa del piso de la boca hasta el pilar anterior del velo se desplaza la hemimandíbula hacia arriba y fuera, junto con la glándula submaxilar y el milohioideo (que ha sido liberado del hioides). Se expone de modo amplio la región pterigoidea hasta el agujero oval, e incluso la trompa de Eustaquio y la pared lateral del cavum. En cambio, el ala interna de la apófisis pterigoides y la fisura pterigopalatina quedan interceptadas por la tuberosidad maxilar, cuyo sacrificio parece excesivo tratándose de una patología benigna. Tampoco se puede acceder a una eventual prolongación hacia la fosa temporal. Por otra parte, esta vía muy anatómica suele provocar un trismus intenso debido a la disección de los músculos pterigoideos y al traumatismo de la articulación temporomandibular.

■ *Vías laterales transcigomáticas*

Comprenden una incisión temporofrontal que se prolonga en el plano preauricular y permite la sección de la apófisis cigomática. Esta última se desplaza hacia abajo con el masetero. Luego se puede despegar el temporal de arriba abajo y pediculizarlo sobre la apófisis coronoides o, a la inversa, desplazarlo hacia arriba después de haber seccionado esta última. Esta vía descrita por Stricker [22] Bordure et al [4] la consideran especialmente útil para operar tumores benignos de la fosa infratemporal.

Puede proseguirse como una incisión de parotidectomía. Entonces la exposición se mejora desplazando el cóndilo mandibular hacia abajo y fresando el piso de la fosa cerebral media. Esta *vía preauricular subtemporal* derivada de la intervención de Sekhar [21] se expone detalladamente en un informe sobre la fosa infratemporal [14]. Es una vía compleja que permite controlar la base del cráneo dejando secuelas moderadas (se puede traumatizar la rama frontal del facial, pero la cicatriz es poco visible y la sordera de transmisión es temporal). La secuela más importante se observa a nivel de la articulación (puede quedar un trismus prolongado y una desviación lateral de la mandíbula en caso de resección del cóndilo).

La incisión frontotemporal falciforme se prolonga hacia la región cervical según el trazado de parotidectomía. Se diseca el tronco del facial y se rechaza la rama frontal hacia abajo. Adviértase que esta misma vía de acceso puede realizarse sin disección del facial, lo que abrevia el tiempo operatorio, siempre que se diseque bajo el plano de la aponeurosis temporal, con legrado de la cara profunda de la apófisis cigomática. Se secciona la arcada cigomática tan adelante como se pueda, apartándola luego hacia abajo con el masetero. Se secciona la apófisis coronoides a nivel de la base y se rechaza el músculo temporal hacia arriba. Por último, después de haber abierto la articulación se luxa el cóndilo mandibular (en realidad, a menudo es necesario resecarlo). Se legra y se fresa el techo de la región infratemporal hasta exponer la duramadre, es decir, se fresa la raíz de la apófisis cigomática y luego el ala mayor del esfenoides hasta la raíz de las apófisis pterigoides. Se identifica la arteria meníngea media y del III ventrículo. Fresando la raíz de las apófisis pterigoides se llega al agujero redondo, a la fisura pterigopalatina y a la pared lateral del cavum. El cierre consiste en llenar la cavidad operatoria (con un colgajo de temporal o con grasa) y volver a poner en su sitio el temporal con osteosíntesis de la apófisis coronoides y cigomáticas.

Nótese que, gracias a su oblicuidad, esta vía de acceso posibilita un control satisfactorio del cavum y de la fosa infratemporal. En cambio, resulta imposible exponer la mayor parte del seno esfenoidal.

Algunos cirujanos utilizan la vía infratemporal de tipo C de Fisch [11], que ofrece un acceso lateral a costa de una petrosectomía anterior. Su principal inconveniente: provoca una sordera de transmisión de 60 a 80 dB como consecuencia de la ablación del sistema timpanoosicular y del llenado de las cavidades del oído medio.

Se accede a la rinofaringe mediante una gran incisión en forma de «C» trazada 3 o 4 cm por detrás del surco retroauricular, desde el gonión hasta el nivel de la ceja. Se exponen y localizan con lazos la bifurcación carotídea y la yugular interna. Se sutura el conducto auditivo externo. Se identifica el nervio facial en su punto de emergencia (agujero estilomastoideo) y se sigue la rama frontal hasta que se cruza con la apófisis cigomática. Se retira la piel del conducto auditivo externo, el tímpano, el yunque y el martillo. Se realiza una petrosectomía subtotal respetando el laberinto y esqueletizando el facial desde su codo hasta su porción extracraneal. Se desinserta el músculo temporal de la fosa temporal, apartándolo hacia adelante y abajo. Después de hacer los agujeros necesarios para la osteosíntesis se secciona y desplaza hacia abajo la arcada cigomática. Con la fresa diamante se esqueletiza el segmento vertical de la carótida interna, teniendo la precaución de no lesionar la cóclea. Se fresa la pared anterior del conducto auditivo externo y, con tijeras y pinza bipolar, se libera la cápsula de la articulación temporomandibular. Se retira el menisco y se expone el cóndilo. Se instala el separador de Fisch para mantener el cóndilo hacia abajo. Al fresar la cavidad glenoidea se expone la duramadre de la fosa cerebral media, que debe seguirse hacia delante y adentro. Se coagula y sec-

ciona la arteria meníngea media, así como el nervio mandibular. Se fresa la porción ósea de la trompa de Eustaquio para exponer la porción horizontal de la carótida interna, siguiéndola hasta el agujero rasgado. Se legra el periostio de la raíz de la apófisis pterigoides, del ala mayor del esfenoides y del ala externa de la apófisis pterigoides, con lo que queda desprendido el músculo pterigoideo lateral. Se fresa la raíz de la apófisis pterigoides. Se expone el nervio vidiano (formado por la unión del petroso superficial mayor y el petroso profundo) y también la mucosa esfenoidal. Luego, según las extensiones tumorales, se procede así:

— si existe una extensión peritubaria, se seccionan los músculos pterigoideos, se fresa el ala interna de la apófisis pterigoides y se reseca la pared lateral del cavum;

— si existe una afectación del seno esfenoidal y de la fisura pterigopalatina, se fresa el ala mayor del esfenoides, se expone la duramadre de la fosa cerebral media, y después se fresa la raíz de la apófisis pterigoides;

— si el tumor se extiende a las inmediaciones de la silla turca, se secciona el II ventrículo para apartar el lóbulo temporal y exponer la pared lateral del seno cavernoso.

El cierre se realiza llevando un colgajo de músculo temporal a la cavidad operatoria y luego por osteosíntesis de la arcada cigomática. Las cavidades mastoideas se rellenan con un colgajo occipital o con grasa abdominal.

Además de ser compleja y dejar secuelas, esta vía brinda un acceso esfenoidal muy limitado.

Vía transbasal o subfacial

Sólo se justifica su uso en las infrecuentes extensiones masivas a la fosa anterior. Tienen el inconveniente de sacrificar el olfato.

Caso particular: extensión intracraneal

Gracias a los progresos del diagnóstico por imágenes, actualmente se encuentran pocos FNF con extensión intracraneal. Durante mucho tiempo se consideró que tales tumores estaban fuera del alcance de cualquier terapéutica. Si se intentaba una exéresis parcial, quedaban restos tumorales que en algunos casos involucionaban, pero que también podían dar origen a una recidiva. Los avances del diagnóstico por imágenes, de la embolización y de las técnicas quirúrgicas han posibilitado el tratamiento radical de algunas extensiones intracraneales.

En la práctica, la mayoría de las extensiones laterocavernosas son extradurales [1], externas al seno cavernoso. Pueden extirparse por vía lateral, e incluso por vía anterior [9], sin necesidad de utilizar un doble acceso anterior y lateral [6]. En algunos casos, las extensiones anterocavernosas pueden desenclavarse por vía anterior. Las extensiones mediocavernosas se extirpan accediendo al esfenoides por delante, mejor aún con guiado endoscópico. El verdadero problema se plantea cuando se ha producido una invasión masiva del seno cavernoso, por lo general desde adelante o desde abajo, que eventualmente recubre el nervio óptico. En estas situaciones, actualmente excepcionales, la mayoría de los especialistas rehúsan practicar una cirugía mutilante. Teóricamente sería posible hacer una disección del seno cavernoso (que no es, como se creía, un lago sanguíneo que baña los nervios oculomotores y la carótida interna, sino una red plexiforme de venas dispuestas alrededor de los nervios y la arteria [23]). Sin embargo, el FNF está muy fuertemente adherido, de modo que se corre un alto riesgo de provocar una oftalmoplejía, e incluso una ceguera. A la mayor parte de estos enfermos, pues, se les indica radioterapia.

Cualquier referencia a este artículo debe incluir la mención del artículo original: Herman P, Hervé S, Portier F et Tran Ba Huy P. Chirurgie du fibrome nasopharyngé. Encycl Méd Chir (Editions Scientifiques et Médicales Elsevier SAS, Paris, tous droits réservés), Techniques chirurgicales - Tête et cou, 46-210, 2001, 8 p.

Bibliografía

[1] Andrews JC, Fisch U, Valavanis A, Aeppli U, Makek MS. The surgical management of extensive nasopharyngeal angiofibromas with the infratemporal fossa approach. *Laryngoscope* 1989 ; 99 : 429-437

[2] Aubry M, Pialoux P, Jost G. Chirurgie cervicofaciale et otorhinolaryngologique. Paris : Masson, 1966

[3] Biller HF, Sessions DG, Ogura JH. Angiofibroma: a treatment approach. *Laryngoscope* 1974 ; 84 : 695-706

[4] Bordure P, Legent F, Robert R, De Kersaint-Gilly A, Beauvillain C, Launay MI, . Voie d'abord transzygomatique de la région infratemporale. Intérêts et limites. *Ann Otolaryngol Chir Cervicofac* 1991 ; 108 : 91-94

[5] Brasnu D, Laccourreye O, Ménard M, Roux FX, Laccourreye H. La voie d'abord sous-labiale bilatérale et transnasale de l'étage moyen de la face. *Ann Otolaryngol Chir Cervicofac* 1989 ; 106 : 268-270

[6] Close LG, Schaefer SD, Mickey BE, Manning SC. Surgical management of nasopharyngeal angiofibroma involving the cavernous sinus. *Arch Otolaryngol Head Neck Surg* 1989 ; 115 : 1091-1096

[7] Cohen J. Historical vignette: sir William Hingston, nasal fibromas, and the upside-down operation. *Ann Otol Rhinol Laryngol* 1996 ; 105 : 746-747

[8] Conley J, Healey WV, Blaugrund SM, Perzin KH. Nasopharyngeal angiofibroma in the juvenile. *Surg Gynecol Obstet* 1968 ; 126 : 825-837

[9] Danesi G, Panizza B, Mazzoni A, Calabrese V. Anterior approaches in juvenile nasopharyngeal angiofibromas with intracranial extension. *Otolaryngol Head Neck Surg* 2000 ; 122 : 277-283

[10] Dingman DL, Conley J. Lateral approach to the pterygomaxillary region. *Ann Otol Rhinol Laryngol* 1970 ; 79 : 967-970

[11] Fisch U. The infratemporal fossa approach for nasopharyngeal tumors. *Laryngoscope* 1983 ; 93 : 36-44

[12] Frèche C, Bouche J, Serres P. Les indications de la voie bi-vestibulaire en chirurgie rhinologique. *Ann Otolaryngol Chir Cervicofac* 1976 ; 94 : 130-133

[13] Garcia-Cervigon E, Bien S, Rüfenacht D, Thurel C, Reizine D, Tran BaHuy P et al. Pre-operative embolization of nasopharyngeal angiofibromas. Report of 58 cases. *Neuroradiology* 1988 ; 30 : 556-560

[14] Legent F, Laccourreye H, Beauvillain C, Brasnu D, De Kersaint-Gilly A, Piquet JJ et al. La fosse infratemporale. In : Rapport de la société française d'oto-rhino-laryngologie et de pathologie cervico-faciale. Paris : Arnette, 1991

[15] Legent P, Beauvillain C, De Kersaint-Gilly A, Leroy G, Rousseau A. Fosse ptérygo-maxillaire (fossa infratemporalis). Division topographique. Moyens d'exploration. Abord transmandibulaire de la région des ptérygoïdiens. *Ann Otolaryngol Chir Cervicofac* 1981 ; 98 : 435-442

[16] Lloyd G, Howard D, Phelps P, Cheesman A. Juvenile angiofibroma: the lessons of 20 years of modern imaging. *J Laryngol Otol* 1999 ; 113 : 127-134

[17] Makek MS, Andrews JC, Fisch U. Malignant transformation of a nasopharyngeal angiofibroma. *Laryngoscope*1989 ; 99 : 1088-1092

[18] Moulin G, Chagnaud C, Gras R, Gueguen E, Dessi P, Gaubert JY et al. Juvenile nasopharyngeal angiofibroma: comparison of blood loss during removal in embolized group versus nonembolized group. *Cardiovasc Intervent Radiol* 1995 ; 18 : 158-161

[19] Négrier B, Hadjean T, Brette MD, Klap P, Fabre A, Hadjean E. Abord de la région ptérygo-maxillaire par ostéotomie de Le Fort I. *Ann Otolaryngol Chir Cervicofac* 1985 ; 102 : 487-491

[20] Radkowski D, Mcgill T, Healy Gb. Angiofibroma. Changes in staging and treatment. *Arch Otolaryngol Head Neck* 1996 ; 122 : 122-129

[21] Sekhar LN, Schramm VL, Jones NF. Subtemporal-preauricular infratemporal fossa approach to large lateral and posterior cranial base neoplasms. *J Neurosurg* 1987 ; 67 : 488-499

[22] Stricker M. Chirurgie de la fosse ptérygo-maxillaire. [thèse]. Nancy, 1965

[23] Taptas JN. La loge ostéo-durale parasellaire et les éléments vasculaires et nerveux qui la traversent. *Neurochirurgie* 1990 ; 36 : 201-208

[24] Trotoux J, Rivière F, Piérard E, Bonfils P. Abord des tumeurs de la face par "degloving". *Ann Otolaryngol Chir Cervicofac* 1989 ; 106 : 346-350

[25] Ungkanont K, Byers RM, Weber RS, Callender DL. Juvenile nasopharyngeal angiofibroma: an update of therapeutic management. *Head Neck* 1996 ; 18 : 60-66